EDITAL N. 02/2019

PROCESSO SELETIVO RESIDÊNCIA MÉDICA/2020

PRÉ-REQUISITO EM CLÍNICA MÉDICA

19/01/2020

SÓ ABRA ESTE CADERNO QUANDO AUTORIZADO

LEIA ATENTAMENTE AS INSTRUÇÕES

ATENÇÃO: Transcreva no espaço designado da sua FICHA DE IDENTIFICAÇÃO, com sua caligrafia usual, considerando as letras maiúsculas e minúsculas, a seguinte frase:

Faça o que puder, com o que tiver, onde estiver.

1. Quando for permitido abrir o caderno de provas, verifique se ele está completo ou se apresenta imperfeições gráficas que possam gerar dúvidas. Se isso ocorrer, solicite outro exemplar ao aplicador de provas.

2. Este caderno consta de 50 questões objetivas. Cada questão apresenta quatro alternativas de respostas, das quais apenas **uma** é a correta.

3. O cartão-resposta é personalizado e não será substituído em caso de erro no preenchimento. Ao recebê-lo, confira se seus dados estão impressos corretamente. Se houver erro, notifique-o ao aplicador de prova.

4. Preencha, integralmente, um alvéolo por questão, rigorosamente dentro de seus limites e sem rasuras, utilizando caneta de tinta AZUL ou PRETA, fabricada em material transparente. A questão deixada em branco, com emenda, corretivo, rasura ou com mais de uma marcação, terá pontuação zero.

5. Esta prova terá **quatro horas** de duração, incluídos, nesse tempo, os avisos, a coleta de impressão digital e a transcrição das respostas para o cartão-resposta. Iniciada a prova, você somente poderá retirar-se do ambiente de realização da prova após decorridas **três horas** de seu início e mediante autorização do aplicador de prova.

6. Os três últimos candidatos, ao terminarem a prova, deverão permanecer no recinto, sendo liberados após a entrega do material utilizado por todos eles, e terão seus nomes registrados em Relatório de Sala, no qual irão colocar suas respectivas assinaturas.

QUESTÃO 01

Leia o caso clínico a seguir.

> Paciente de 65 anos, hipertenso, dislipidêmico e tabagista, deu entrada no pronto-socorro com quadro de dor aguda e intensa há duas horas em região interescápulo vertebral. Ao exame: PA = 180X100 mmHg, FC = 110 BPM, Glasglow = 15, eupneico, campos pulmonares limpos, perfusão periférica preservada, sem edemas. Realizou angiotomografia de aorta que evidenciou delaminação da parede aórtica, estendendo-se a partir da croça e por toda aorta ascendente.

A próxima conduta a ser realizada será:

(A) solicitar cateterismo cardíaco para avaliação de doença aterosclerótica coronariana estável que, com frequência, está associada.

(B) indicar cirurgia aberta de urgência para reduzir o risco de óbito e de complicações, como tamponamento cardíaco.

(C) fazer tratamento conservador da dissecção para, com melhor estabilidade hemodinâmica, realizar abordagem por endoprótese.

(D) controlar pressão e frequência cardíaca e encaminhar o paciente ambulatorialmente para fazer controle dos fatores de risco e seguimento da lesão por angiotomografia.

QUESTÃO 02

A ivabradina é uma droga que age através da redução da frequência cardíaca, por inibição seletiva e específica da corrente marca-passo If, que controla a despolarização diastólica espontânea no nódulo sinusal e regula a frequência cardíaca. Nesse sentido, a ivabradina teria uma boa indicação no seguinte caso:

(A) paciente portador de fibrilação atrial de difícil controle da frequência ventricular, mesmo em uso de betabloqueador.

(B) paciente com flutter atrial de alta resposta, sem medicação, com droga de primeira escolha.

(C) paciente portador de fibrilação atrial de alta resposta, a ser submetido a cirurgia não cardíaca.

(D) paciente com insuficiência cardíaca com fração de ejeção reduzida, ritmo sinusal, FC > = 70 BPM e com dose máxima tolerável de betabloqueador.

QUESTÃO 03

Leia o caso clínico a seguir.

> Paciente M.A.N, de 68 anos, portadora de doença de Chagas, sem uso de medicações prévias, é encaminhada ao pronto-socorro após episódio de síncope. O seguinte eletrocardiograma foi realizado na emergência.

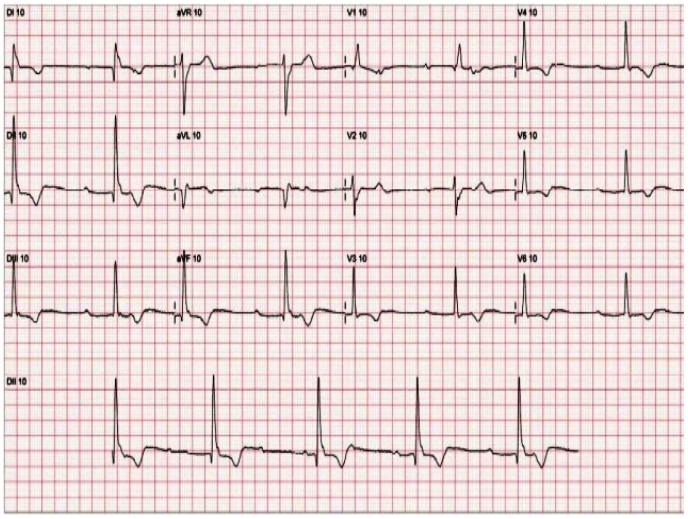

Após avaliação do eletrocardiograma e ter sido descartada a síndrome coronariana aguda, qual deve ser a conduta?

(A) Manter a paciente em observação, pois o eletrocardiograma não evidenciou nenhuma alteração.

(B) Encaminhar a paciente para realizar um Holter de 24 horas, por se tratar de bloqueio atrioventricular de 1º grau.

(C) Encaminhar a paciente para colocação de marca-passo, por se tratar de um bloqueio atrioventricular total sintomático.

(D) Liberar a paciente, pois esses sintomas são comuns na doença de Chagas.

QUESTÃO 04

Em relação à atuação das drogas inotrópicas, na contração do miócito, no contexto da insuficiência cardíaca descompensada,

(A) a dobutamina ativa os receptores beta-agonistas, da membrana celular, não sendo indicada nos pacientes em uso de carvedilol.

(B) a milrinone diminui a degradação do AMP ciclico intracelular, tendo sua melhor indicação nos pacientes mais hipotensos.

(C) o deslanosídeo ativa a bomba de Na/K, sendo bem indicado no controle da frequência cardíaca em paciente com fibrilação atrial.

(D) a levosimedana atua sensibilizando a proteína C ao cálcio intracelular, sendo bem indicada em paciente em uso de betabloqueador.

QUESTÃO 05

Leia o caso clínico a seguir.

> Paciente de 35 anos, com histórico de troca valvar mitral biológica há oito anos, comparece ao pronto atendimento com queixa de palpitação e de dispneia aos moderados esforços, iniciadas há cinco dias. Nega uso de medicações. Ao exame físico, FC = 140 BPM, PA = 110X70 mmHg, discreta taquipneia, regular estado geral, Glasglow = 15, ausculta com ritmo cardíaco regular, sem sopros, pulmões limpos, sem turgência jugular, sem edema MMII. ECG com onda F, sem sinais de isquemia ou sobrecarga ventricular.

A próxima conduta adotada no pronto atendimento deverá ser:

(A) realizar cardioversão elétrica e iniciar propafenona para compensação clínica e manutenção de ritmo sinusal.

(B) infundir adesosina em bolus e encaminhar ao estudo eletrofisiológico para realizar ablação, que é curativa, nessa situação.

(C) solicitar ecodopplercardiograma transesofágico para avaliar existência de trombo atrial e indicar, assim, cardioversão.

(D) fazer cardioversão química com amiodarona e iniciar anticoagulação para prevenir a formação de trombo nas próximas quatro semanas.

QUESTÃO 06

Leia o caso clínico a seguir.

> Paciente de 22 anos apresentou lipotimia durante prática de futebol. Comparece ao pronto atendimento sem queixas. Nega histórico familiar de morte súbita. Nega dispneia aos esforços. ECG da admissão revelou FC = 82 BPM, ritmo sinusal e sobrecarga de ventrículo esquerdo. Realizou ecodopplercardiograma transtorácico com função sistólica preservada, hipertrofia de ventrículo esquerdo, aumento de septo interventricular, medido em 22 mm, ausência de obstrução da via de saída de ventrículo esquerdo e ausência de valvopatias.

Nesse momento do diagnóstico, está indicado:

(A) solicitar Holter 24 horas.

(B) iniciar betabloqueador.

(C) encaminhar à hemodinâmica para alcoolização septal.

(D) implantar cardiodesfibrilador.

QUESTÃO 07

Leia o caso clínico a seguir.

> Paciente de 30 anos comparece ao ambulatório de cardiologia encaminhada pelo clínico geral, sem queixa de dispneia. Ao exame físico, regular estado geral, ritmo cardíaco irregular às custas de provável fibrilação atrial e presença de sopro em ruflar diastólico em foco mitral. Trouxe ECG realizado há um mês com ritmo sinusal e sobrecarga atrial esquerda. Ecodopplercardiograma com área valvar mitral de 1,4 cm², ausência de trombos atriais, aumento de átrio esquerdo e PSAP de 45 mmHg.

Considerando o caso exposto,

(A) o índice cardio-torácico avaliado na radiografia de tórax geralmente está aumentado.

(B) a PSAP de 45 mmHg já indica tratamento cirúrgico como a valvoplastia por cateter balão.

(C) a paciente deverá ser mantida em tratamento conservador até o desenvolvimento de sintomas.

(D) o desenvolvimento de fibrilação atrial pressupõe evolução do quadro para intratabilidade clínica em meses ou anos.

QUESTÃO 08

No hipertireoidismo apatético,

(A) em crianças, há predomínio de sintomas adrenérgicos, como irritabilidade, nervosismo, agressividade e sudorese.

(B) em idosos, são predominantes sintomas cardiovasculares, depressão, labilidade emocional, prostração e apatia.

(C) em crianças, são observados diminuição da velocidade de crescimento, baixa estatura e baixo peso.

(D) em idosos, são recorrentes os sintomas adrenérgicos, como agitação, nervosismo, agressividade e sudorese.

QUESTÃO 09

Entre os efeitos colaterais das drogas antitiroidianas, inclui-se

(A) a hepatotoxicidade, que é mais frequente quando usadas em doses baixas dessas drogas, podendo complicar com hepatite medicamentosa e insuficiência hepática aguda.

(B) a psicose tóxica, que é um efeito colateral apresentado após seis meses de uso dessas drogas, sendo muito frequente.

(C) a presença de trombocitopenia, agranulocitose e aplasia de medula que podem ocorrer nos primeiros 3-6 meses de uso das drogas e estão relacionadas ao uso de doses baixas.

(D) a presença de poliartrite, vasculite, glomerulonefrite e síndrome lúpus like, que são raras, graves e são associadas a altas doses das drogas.

— QUESTÃO 10 —

Considerando o diabetes mellitus tipo 2, qual condição a seguir confirma o seu diagnóstico?

(A) Uma glicemia ao acaso (em qualquer horário) maior ou igual a 160 mg/dl, na ausência de polidipsia, poliúria e perda ponderal.

(B) Uma glicemia plasmática, em jejum de oito horas, igual a 99 mg/dl, na ausência de noctúria e polidipsia.

(C) Uma hemoglobina glicada (HA1C) menor que 5,4%, na presença de noctúria e perda ponderal.

(D) Uma glicemia aleatória (em qualquer horário) maior que 200 mg/dl, na presença de polidipsia, poliúria e perda ponderal.

— QUESTÃO 11 —

A cetoacidose diabética (CAD) é uma complicação aguda do diabetes, acometendo principalmente pacientes diabéticos tipo 1. Dentre os principais fatores desencadeantes de CAD destacam-se:

(A) uso de corticoides, diuréticos e quadros infecciosos.

(B) quadros infecciosos e abuso de álcool e drogas.

(C) quadros infecciosos e omissão do uso de insulina.

(D) omissão do uso de insulina e situações de stress (IAM, AVC, Trauma, Choque…).

— QUESTÃO 12 —

A cetoacidose diabética (CAD) é uma complicação aguda do diabetes, frequentemente diagnosticada em hospitais de urgência. O tratamento deve ser instituído imediatamente ao diagnóstico e constar de:

(A) administração de insulinoterapia venosa, seguida de antibióticos de amplo espectro e administração de bicarbonato caso pH < 7,2.

(B) hidratação com cristaloide, seguida de administração de insulinoterapia venosa e correção do PH com bicarbonato, caso pH < 7,0.

(C) administração de bicarbonato, independente do valor do pH, seguida de insulinoterapia venosa e hidratação venosa com cristaloide.

(D) uso de antibioticoterapia de amplo espectro, seguido de insulinoterapia venosa e administração de bicarbonato, caso pH < 7,1.

— QUESTÃO 13 —

A gestação é um momento de expressivas alterações hormonais que modificam a fisiologia de todo o organismo materno. O fígado, que é a maior glândula (endócrina e exócrina) do corpo humano, apresenta adaptações ao estado gestacional. A gravidez está associada a algumas alterações laboratoriais hepáticas, geralmente sem significado clínico. Qual dos testes laboratoriais hepáticos abaixo não sofre alterações durante uma gestação normal?

(A) Bilirrubina direta.

(B) Albumina.

(C) Fosfatase alcalina.

(D) Gama-glutamil transferase.

— QUESTÃO 14 —

Qual dos marcadores abaixo indica a presença de replicação do vírus da hepatite B?

(A) Hbc-Ag.

(B) Hbe-Ag.

(C) Anti-Hbc.

(D) Anti-Hbs.

— QUESTÃO 15 —

Um paciente com diarreia crônica, esteatorreia e desnutrido apresenta anticorpo antitransglutaminase tecidual. Qual é o diagnóstico mais provável?

(A) Doença celíaca.

(B) Doença de Whipple.

(C) Doença isquêmica intestinal.

(D) Doença de Crohn.

— QUESTÃO 16 —

Leia o caso clínico a seguir.

> Mulher de 55 anos queixa-se de astenia e prurido generalizado, com piora noturna, sem icterícia e sem colúria. Exames laboratoriais com elevação de fosfatase alcalina e gama GT (5x o valor normal) e demais provas hepáticas normais e títulos elevados de anticorpo antimitocôndria. Ultrassonografia do abdome superior normal.

Qual é a hipótese diagnóstica mais provável?

(A) Síndrome de Gilbert.

(B) Colangite esclerosante primária.

(C) Colangite biliar primária.

(D) Síndrome de Dubin-Johnson.

QUESTÃO 17

Leia o caso clínico a seguir.

> Homem de 30 anos, queixando-se de impactação alimentar, refere episódios de disfagia nos últimos meses e pirose ocasional. Histórico de atopia e rinite alérgica. Durante a realização da endoscopia digestiva, além do corpo estranho (pedaço de alimento) impactado em esôfago distal, foram observados espessamento da mucosa esofágica, presença de estrias esofágicas longitudinais, traqueização esofágica (aspecto de anéis esofágicos) e fino exsudato esbranquiçado aderido à mucosa.

Qual é o diagnóstico mais provável?

(A) Neoplasia de esôfago.

(B) Megaesôfago chagásico.

(C) Esofagite eosinofílica.

(D) Anel de Schatzki.

QUESTÃO 18

O alcoolismo é quase tão antigo quanto a própria humanidade e permanece como um grave problema de saúde pública. De todas as complicações relacionadas ao consumo prolongado e abusivo de álcool, a mais prevalente e de maior mortalidade é a hepatite alcoólica. Qual fator prognóstico, quando presente, aponta maior mortalidade pela hepatite alcoólica, em 30 dias?

(A) Função discriminante de Maddrey maior que 32.

(B) Escore de Glasgow para hepatite alcoólica.

(C) Escore de Child-Pugh.

(D) Escore de Lille superior a 0,45.

QUESTÃO 19

Leia o caso clínico a seguir.

> Um paciente com doença hepática crônica e anemia foi internado. O hematócrito do paciente é de 25% e foi observado um teste direto de antiglobulina com positividade para anticorpos IgG, mas negativo para C3. Ele tem um nível normal de lactato desidrogenase (LDH:185 U/L) e uma contagem normal de reticulócitos.

Qual é o próximo passo no tratamento do paciente?

(A) Solicitar esplenectomia.

(B) Solicitar exames laboratoriais adicionais, além de esfregaço de sangue à procura de outras causas de anemia.

(C) Iniciar prednisona 1 mg/kg/dia.

(D) Iniciar rituximabe 375 mg/m^2 semanalmente, por quatro semanas.

QUESTÃO 20

A incidência de linfoma de Hodgkin em pacientes infectados pelo HIV, comparados com pacientes não infectados, é:

(A) igual.

(B) duas vezes maior.

(C) de cinco a quatorze vezes maior.

(D) duzentas vezes maior.

QUESTÃO 21

Leia o caso clínico a seguir.

> Uma mulher de 35 anos procura o pronto-socorro por história de sangramento. No exame físico, observam-se extensas áreas de equimoses. Os testes laboratoriais mostram uma razão normalizada internacional (INR) acentuadamente elevada e alargamento do tempo de tromboplastina parcial ativada (TTPa), contagem de plaquetas de 15.000/μL e nível de fibrinogênio de 35 mg/dL. O hematócrito observado é de 21% e a contagem total de glóbulos brancos é de apenas 2000 células/μL. Raros blastos são observados no esfregaço de sangue.

Diante dessa situação clínica, qual deve ser a conduta?

(A) Limitar transfusão por risco aumentado de trombose.

(B) Prescrever quimioterapia com regime 7 + 3 (sete dias de citarabina, mais três dias de antracíclico).

(C) Iniciar terapia com ácido transretinoico (ATRA).

(D) Solicitar o teste de hibridação *in situ* por fluorescência (FISH) para a translocação (15;17) e aguardar resultado.

Leia o caso clínico a seguir para responder às questões **22** e **23**.

> Um paciente, vitima de acidente automobilístico que causou rotura de baço, é estabilizado rapidamente pela equipe cirúrgica. Durante a assistência, o paciente recebeu doze unidades de glóbulos vermelhos e quatro unidades de plaquetas randômicas nas primeiras dez horas de internação. Mais tarde, a enfermagem relata dificuldade em controlar sangramentos em locais de punção venosa. Reposição de cálcio intravenoso foi realizada e o paciente manteve-se aquecido sem episódios de hipotermia, além de hemodinamicamente estável. Os testes laboratoriais revelam hemoglobina 9,6 g/dL, plaquetas 130.000/μL, tempo de atividade de protrombina de 58 segundos, tempo parcial de tromboplastina ativada de 96 segundos e fibrinogênio 165 mg/dL.

QUESTÃO 22

Qual é a terapia hemoterápica mais apropriada para esse paciente?

(A) Crioprecipitado.

(B) Desmopressina.

(C) Plaquetaférese.

(D) Plasma fresco congelado.

QUESTÃO 23

Considerando que o paciente fora submetido a transfusão maciça após politrauma, em qual proporção deveria ser prescrito concentrado de hemácias/plaquetas/plasma?

(A) 1:1:2.

(B) 1:1:1.

(C) 1:2:4.

(D) 1:2:2.

QUESTÃO 24

Leia o caso clínico a seguir.

> Um paciente jovem foi internado na unidade de terapia intensiva por sangramento gastrointestinal e recebeu uma transfusão de concentrado de hemácias. Uma hora após a primeira transfusão, ele se queixa de falta de ar. Nos 30 minutos seguintes, ele desenvolve insuficiência respiratória e apresenta febre. A radiografia de tórax demonstra infiltrado pulmonar bilateral e uma dosagem sérica de ProBNP normal. Ele é intubado, mas nas primeiras 24 horas melhora e é extubado em 48 horas.

Este cenário é consistente com qual reação transfusional?

(A) Reação hemolítica aguda.

(B) Reação alérgica.

(C) Sobrecarga volêmica.

(D) Lesão pulmonar aguda relacionada à transfusão.

QUESTÃO 25

Leia o caso clínico a seguir.

> Paciente de 48 anos foi internado por hemiparesia e a ressonância magnética de crânio demonstrou lesão parenquimatosa cuja biópsia estereotáxica revelou ser um linfoma não Hodgkin CD20 positivo. A sorologia para HIV resultou positiva.

O diagnóstico mais provável é:

(A) linfoma de zona marginal.

(B) linfoma difuso de grandes células B.

(C) linfoma do manto.

(D) linfoma linfoblástico.

QUESTÃO 26

Leia o caso clínico a seguir.

> Mulher de 65 anos, com diagnóstico de nefropatia diabética, tem indicação de realizar, eletivamente, uma angiografia coronariana com contraste iodado. Encontra-se clinicamente estável, tem albuminúria acima de 1,0 g/24 horas e seu clearance de creatinina é de 25 ml/min.

Considerando-se o risco de toxicidade renal pelo contraste, qual recomendação deve ser indicada?

(A) Ofertar solução salina a 0,9%, 1 ml/kg/h, iniciando de 6 a 12 horas antes do procedimento até 6 a 12 horas após o procedimento.

(B) Realizar hemodiálise imediatamente após a conclusão do procedimento com o objetivo de eliminar o contraste iodado.

(C) Ofertar hidratação oral vigorosa com água nas 24 horas e n-acetilcisteína, via oral, antes do procedimento.

(D) Prescrever diuréticos de alça com o objetivo de manter boa diurese e favorecer a eliminação do contraste.

QUESTÃO 27

Leia o caso clínico a seguir.

> Mulher de 50 anos foi admitida em unidade de terapia intensiva com injúria renal aguda e hemorragia pulmonar. Realizou uma biópsia renal para investigação da etiologia da injúria renal aguda. Na biópsia renal, foram observados 25 glomérulos e, destes, mais de 80% apresentavam crescentes celulares e fibrocelulares. Na imunofluorescência, observou-se depósito linear de IgG nas paredes capilares, difusamente.

O diagnóstico mais provável é:

(A) granulomatose com poliangeíte.

(B) glomerulonefrite proliferativa difusa.

(C) síndrome de Goodpasture.

(D) lúpus eritematoso sistêmico.

QUESTÃO 28

Leia o caso clínico a seguir.

> Mulher de 50 anos, de 60 kg, previamente hígida, foi submetida à cirurgia de urgência para abordagem de abdome agudo por apendicite supurativa. No segundo dia do pós-operatório, apresentou confusão mental, palidez, hipotensão e insuficiência respiratória. Nesse momento, o hemograma evidenciou 24.000 leucócitos com desvio à esquerda e creatinina de 1,0 mg/dL. Foi para reintervenção cirúrgica onde se observaram deiscência de sutura e abscessos intra-abdominais. No pós-operatório, constatou-se que havia urinado apenas 300 mL nas últimas doze horas, apesar de ressuscitação volêmica agressiva e que necessitava de vasopressinas para manutenção de pressão arterial. Evoluiu ainda com anasarca e piora do quadro respiratório, necessitando de ventilação mecânica. Um novo exame de creatinina foi solicitado, com o seguinte resultado: 3,2 mg/dL.

Considerando a classificação de injúria renal aguda do KDIGO (2012), trata-se de um caso de:

(A) injúria renal aguda, estágio 1, e deve ser realizada prova terapêutica com albumina humana a 20%.

(B) injúria renal aguda, estágio 3, e deve ser iniciada terapia dialítica.

(C) injúria renal aguda, estágio 2, e deve ser realizada a infusão de furosemida venosa contínua, na dose de 0,3 mg/kg/hora, para avaliar a diurese.

(D) injúria renal aguda, estágio 3, e deve ser feita reposição volêmica com solução coloide, seguida de infusão de furosemida venosa.

QUESTÃO 29

Leia o caso clínico a seguir.

> Homem de 30 anos tem história de nefrolitíase assintomática em rim direito. Evolui com febre de 40º e dor intensa em flanco direito há doze horas. Ao exame: Giordano positivo à direita, regular estado geral, frequência cardíaca de 120 BPM, pressão arterial de 90x60 mmHg, saturação de O_2 = 90% em ar ambiente. Nos exames laboratoriais, observam-se hemoglobina de 13,5 g/dL, leucócitos de 20.500/mm³, plaquetas de 250 mil/mm³, ureia de 60 mg/dL, creatinina de 0,9 mg/dL. Após melhora dos parâmetros hemodinâmicos, foi realizada tomografia de abdome que revelou hidronefrose à direita, com cálculo de 5 mm impactado em ureter proximal direito.

Além de reposição volêmica, coleta de culturas, início de antibioticoterapia empírica e cuidados de terapia intensiva, indica-se:

(A) desobstrução de via urinária com urologista, quando houver melhora do quadro infeccioso.

(B) desobstrução de via urinária, se houver piora evolutiva de função renal.

(C) terapia expulsiva para o cálculo com tansulosina e hidratação.

(D) desobstrução de via urinária em caráter de urgência.

QUESTÃO 30

Qual das drogas a seguir é considerada melhor escolha para manejo de crises convulsivas associadas a isoniazida?

(A) Piridoxina.

(B) Lamotrigina.

(C) Pirimetamina.

(D) Fenobarbital.

QUESTÃO 31

A área motora primária do córtex cerebral encontra-se no lobo:

(A) temporal.

(B) frontal.

(C) parietal.

(D) occipital.

QUESTÃO 32

Leia o caso clínico a seguir.

> Uma senhora de 82 anos dá entrada no pronto atendimento após uma crise convulsiva tônico-clônica generalizada inédita, em casa. Está alerta, responde a comandos, porém algo confusa no tempo e no espaço. A acompanhante refere que a paciente não tem histórico de alterações neurológicas e que faz uso crônico de várias medicações, de que desconhece os nomes, porém, uma delas “é para fazer xixi”, e outra “pro esquecimento da cabeça”. Sódio de admissão: 115 mEq/dL.

Qual conduta deve ser adotada, nesse caso?

(A) Administração de fenobarbital.

(B) Correção imediata e vigorosa do sódio.

(C) Administração de sulfato de magnésio.

(D) Correção parcimoniosa do sódio.

QUESTÃO 33

Um paciente apresenta sintomas de parkinsonismo. Qual dos seguintes achados leva a pensar em um diagnóstico diferente de doença de Parkinson para este paciente?

(A) Tremor que melhora com ação.

(B) Instabilidade de marcha precoce.

(C) Tremor que piora com tarefas mentais.

(D) Assimetria dos tremores.

QUESTÃO 34

Leia o caso clínico a seguir.

> Um senhor da zona rural de Goiás manifesta história recente de crises convulsivas parciais complexas, com generalização. O exame complementar de neuroimagem evidencia algumas lesões císticas e calcificações leptomeníngeas.

Qual é o tratamento recomendado para a etiologia da doença?

(A) Pirimetamina.

(B) Benzoato de benzila.

(C) Everolimus.

(D) Albendazol e prednisolona.

QUESTÃO 35

Leia o caso clínico a seguir.

> Um jovem paciente portador de Aids C3, em seguimento regular e bom controle de doença, apresentou crises convulsivas inéditas, tendo recebido diagnóstico de epilepsia focal sintomática.

Neste contexto, qual é o melhor anticonvulsivante?

(A) Fenitoína.

(B) Ácido valpróico.

(C) Levetiracetam.

(D) Carbamazepina.

QUESTÃO 36

Leia o caso clínico a seguir.

> Um senhor de 59 anos comparece ao consultório do psiquiatra, referenciado por seu clínico geral, por apresentar nos últimos meses sintomas progressivos de alteração súbita e rápida de humor (risos ou choros imotivados), dificuldade para andar, por diminuição de força em membro inferior esquerdo e membro superior direito. O médico percebe fasciculação em língua, hiporreflexia em membro inferior esquerdo e presença de reflexo cutaneoplantar extensor à direita.

O diagnóstico neurológico mais provável é:

(A) esclerose múltipla.

(B) mononeurite multiplex.

(C) esclerose lateral amiotrófica.

(D) patologia do canal cervical.

Leia o caso clínico a seguir para responder às questões **37** e **38**.

> Paciente do sexo masculino, de 67 anos, refere há cerca de dois anos dispneia progressiva até em moderados esforços, tendo mMRC 2 associado com tosse seca diária e chiado no peito. Alega ter sido internado há cerca de um mês por pneumonia. Tabagista, com 88 maços/ano. Alega HAS há dez anos, sem tratamento. Refere que irmã e mãe têm asma.
> Ao exame: emagrecido, em regular estado geral, eupneico, ausculta pulmonar com murmúrio vesicular reduzido difusamente, sem ruídos adventícios. Solicitados raio X de tórax, espirometria e exames laboratoriais:
> hemograma: hemoglobina 13,5 leuc, 5.000, eos 1% 10 plaquetas 255.000.
>
> Raio X de tórax:
>
>
>
> Espirometria:
>
> pré-broncodilatador: CVF 1,89(74%); VEF1 1,34(66%); VEF1/CVF 0,69;
>
> pós-broncodilatador:
> CVF 2,05 (80%); VEF1 1,45(71%); VEF1/CVF 0,68.

QUESTÃO 37

Qual é o diagnóstico desse paciente?

(A) Fibrose pulmonar.

(B) Asma.

(C) Pneumonia.

(D) DPOC.

QUESTÃO 38

Qual é o tratamento indicado para esse paciente?

(A) Corticoide inalatório.

(B) Broncodilatador inalatório de longa ação.

(C) Antibióticos.

(D) Antifibróticos.

QUESTÃO 39

Leia o caso clínico a seguir.

> Paciente do sexo masculino, de 58 anos, com diagnóstico de DPOC e em acompanhamento médico. Veio a consulta de rotina referindo ter passado bem o período. Nega idas ao pronto-socorro ou internações. Nega uso de antibióticos ou corticoide. Refere que a última internação por pneumonia foi há nove meses. Alega dispneia aos moderados esforços, mMRC 2. Nega outros sintomas associados. Traz resultado de espirometria:
>
> pré-broncodilatador: CVF 2,20 (89%); VEF1 1,08(45%); VEF1/CVF 56%;
>
> pós-broncodilatador: CVF 2,29 (90%); VEF1 1,10(46%); VEF1/CVF 57%.

Qual é a classificação desse paciente?

(A) DPOC GOLD D, estádio I.

(B) DPOC GOLD B, estádio II.

(C) DPOC GOLD C, estádio I.

(D) DPOC GOLD D, estádio III.

Leia o caso clínico a seguir para responder às questões de **40** a **42**.

> Paciente do sexo feminino, de 36 anos, tem diagnóstico de asma desde a infância, sem tratamento. Alega que, há cerca de dois meses, vem apresentando tosse seca diária, associada com chiado no peito e piora da dispneia, dificultando as atividades diárias em casa. Faz uso de salbutamol spray todos os dias. Refere que acorda cerca de uma vez ao mês com dispneia e chiado no peito. Procurou atendimento médico, e foi iniciada medicação inalatória formoterol/budesonida 12/400 mcg, duas vezes ao dia. Após o início das medicações, apresentou melhora importante dos sintomas, necessitando do uso de salbutamol somente duas vezes na semana. Não apresentou mais sintomas noturnos, enquanto as atividades diárias em casa não foram mais prejudicadas.

QUESTÃO 40

Qual é a classificação do controle dessa paciente, antes e após o tratamento, respectivamente?

(A) Parcialmente controlada e parcialmente controlada.

(B) Não controlada e parcialmente controlada.

(C) Não controlada e bem controlada.

(D) Parcialmente controlada e não controlada.

QUESTÃO 41

Qual é o tratamento indicado para essa paciente?

(A) Aumentar a dose de corticoide inalatório.

(B) Aumentar a dose de broncodilatador inalatório de longa ação.

(C) Acrescentar anticolinérgico inalatório de longa ação.

(D) Manter as medicações prescritas.

QUESTÃO 42

Como classificar a gravidade dessa paciente?

(A) Asma leve.

(B) Asma moderada.

(C) Asma grave.

(D) Asma grave de difícil controle.

QUESTÃO 43

Leia o caso clínico a seguir.

> Paciente do sexo masculino, de 57 anos, trabalha em uma pedreira há 20 anos. Refere que há cerca de um ano vem apresentando dispneia progressiva até em pequenos esforços, tosse seca recorrente e chiado no peito. Ex-tabagista, cinco maços/ano, parou de fumar há cerca de 20 anos. Procurou atendimento médico, e foram solicitados raio X de tórax e espirometria, apresentados a seguir:
>
> Raio X de tórax:
>
>
>
> Espirometria:
>
> pré-broncodilatador: CVF 1,49 (63%); VEF1 0,89(46%); VEF1/CVF 60%.
> pós-broncodilatador: CVF 1,61 (68%); VEF1 1,00 (62%); VEF1/CVF 62%.

Qual é o diagnóstico provável?

(A) Neoplasia de pulmão.

(B) Sarcoidose.

(C) Silicose.

(D) Tuberculose miliar.

— QUESTÃO 44 —

A febre reumática é uma doença autoimune, inflamatória, que acomete as articulações, o coração, o sistema nervoso central, a pele e o tecido subcutâneo. O diagnóstico é realizado usando-se os critérios de Jones, e excluindo-se outras doenças. De acordo com esses critérios, modificados em 2015, para uma população de baixo risco, deve ser incluído como critério maior:

(A) poliartrite.

(B) monoartrite.

(C) poliartralgia.

(D) monoartralgia.

— QUESTÃO 45 —

Em 2012, a nomenclatura de Chapel Hill foi revisada, com o objetivo de atualizar os nomes e as definições das vasculites e adicionar categorias não incluídas. Segundo esta revisão, classifica-se como vasculite de vasos variáveis:

(A) angiíte leucocitoclástica cutânea.

(B) vasculite por IgA.

(C) doença de Behçet.

(D) doença de Kawasaki.

— QUESTÃO 46 —

A síndrome antifosfolípide é uma causa comum de morbidade gestacional, e o evento mais específico desta condição consiste em:

(A) síndrome cardiopulmonar pós-parto.

(B) crescimento intrauterino retardado.

(C) dois abortos espontâneos (antes da 10ª semana de gestação) consecutivos.

(D) perda fetal intrauterina, a partir da 10ª semana de gestação.

— QUESTÃO 47 —

O lúpus eritematoso sistêmico é uma doença inflamatória crônica, autoimune, que acomete múltiplos órgãos e sistemas. Devido às suas manifestações clínicas variadas, o tratamento medicamentoso deve ser individualizado para cada paciente. Nesse sentido, quanto ao uso de antimaláricos,

(A) apesar de reduzirem a atividade de doença, devem ser prescritos com cautela e requerem avaliação oftalmológica anual devido à frequente associação com toxicidade ocular, já no primeiro ano de sua utilização.

(B) além de atuarem como agentes poupadores de corticoide, melhoram o perfil lipídico (principalmente por diminuírem a fração LDL-colesterol) e os níveis glicêmicos, e reduzem o risco de trombose.

(C) por apresentarem concentrações elevadas no leite materno, seu uso não é seguro durante a amamentação, devido ao risco elevado de imunossupressão no lactente.

(D) apesar de reduzirem a atividade de doença, possuem propriedades teratogênicas, sendo orientada a suspensão da medicação por, pelo menos, três meses antes da concepção.

— QUESTÃO 48 —

Leia o caso clínico a seguir.

> Mulher de 72 anos retorna à consulta ambulatorial e queixa-se de estar diminuindo de tamanho. Nega morbidades prévias. Nega queixas álgicas. Nega quedas recentes. Ex-tabagista há cinco anos, com carga tabágica de 30 maços/ano. Sedentária. Relata intolerância à lactose e, portanto, não consome leite e derivados. Traz uma densitometria óssea, que mostra T-escore da coluna (L1-L4) igual a -2,1, T-escore do colo femoral igual a -2,3, Z-escore da coluna (L1-L4) igual a -1,9, Z-escore do colo femoral igual a -1,8. Os exames laboratoriais evidenciam: função renal normal; vitamina D = 32 ng/mL; cálcio sérico = 9,5 mg/dL.

De acordo com as informações descritas, a paciente apresenta

(A) osteopenia, pela avaliação do T-escore, e deve ser tratada com bisfosfonato e suplementação diária de 1.500 mg de cálcio e 800 UI de vitamina D.

(B) osteoporose, pela avaliação do T-escore, e deve ser tratada com teriparatida e suplementação diária de 1.500 mg de cálcio e 800 UI de vitamina D.

(C) osteopenia, pela avaliação do Z-escore, e deve ser tratada com suplementação diária de 1.500 mg de cálcio e 800 UI de vitamina D.

(D) osteoporose, pela avaliação do Z-escore, e deve ser tratada com denosumabe e suplementação diária de 1.500 mg de cálcio.

QUESTÃO 49

Leia o caso clínico a seguir.

> Homem de 37 anos iniciou, há seis meses, dor na coluna lombar e na região glútea, que piora ao repouso, ocasionando despertar noturno e melhora durante o dia, com as atividades diárias. Concomitantemente, relata dor nos calcanhares, que piora ao caminhar. Ao exame físico, apresenta manobra de Patrick-Fabere positiva, bilateralmente, e teste de Schober igual a 14 cm. Os exames complementares mostram os seguintes resultados: PCR: aumentada; HLA-B27: negativo; ressonância magnética das articulações sacroilíacas: edema medular ósseo, com sinovite bilateral; radiografia das articulações sacroilíacas: sem alterações.

Nesse caso, o paciente preenche critérios para

(A) lombalgia inflamatória, porém não preenche critérios para espondiloartrite axial, visto que o HLA-B27 é negativo.

(B) lombalgia inflamatória e para espondilite anquilosante, visto que apresenta alterações na manobra de Patrick-Fabere e no teste de Schober.

(C) espondiloartrite axial e para espondilite anquilosante, visto que apresenta ressonância magnética com sinovite bilateral das articulações sacroilíacas.

(D) lombalgia inflamatória e para espondiloartrite axial, apesar da negatividade do HLA-B27.

QUESTÃO 50

Leia o caso clínico a seguir.

> Mulher de 75 anos queixa-se de dor e limitação aos movimentos dos ombros. Relata que o quadro é pior ao fim do dia e após realização de esforços físicos ou movimentos repetitivos. A radiografia do ombro direito mostra importante redução do espaço glenoumeral, com migração cefálica da cabeça umeral, destruição óssea do processo coracoide e do acrômio, e presença de calcificações amorfas em partes moles. A ultrassonografia do ombro direito mostra rotura completa do manguito rotador. A paciente foi submetida a uma artrocentese, com retirada de 20 ml de líquido sinovial serossanguinolento, de celularidade baixa, sem identificação de cristais à microscopia óptica de luz polarizada.

Nesse caso, a principal hipótese diagnóstica é de artropatia secundária à deposição de:

(A) monourato de sódio.

(B) pirofosfato de cálcio.

(C) fosfato básico de cálcio.

(D) oxalato de cálcio.